


Angioplastica percutanea del tronco comune con l'utilizzo di stent coronarico a rilascio di zotarolimus: dati dal registro ROLEX



Alberto Barioli¹, Guido D'Agosta², Rossella Ruggiero³, Pierluigi Demola⁴, Luca Nai Fovino⁵, Giuseppe Tarantini⁵, Giulia Masiero⁵

¹Dipartimento Cardio-Neuro-Vascolare, Ospedale Ca' Foncello, Treviso

²Ospedale Giovanni Paolo II, Ragusa

³U.O. Cardiologia Interventistica, Ospedale Infermi, Rimini

⁴IRCCS Arcispedale Santa Maria Nuova, Reggio Emilia

⁵Dipartimento di Scienze Cardio-Toraco-Vascolari e Sanità Pubblica, Università degli Studi, Padova



Articolo selezionato:

A Large, Prospective, Multicentre Study of Left Main PCI Using a Latest-Generation Zotarolimus-Eluting Stent: The ROLEX Study

Tarantini et al., EuroIntervention. 2022 Aug 31. doi: 10.4244/EIJ-D-22-00454 [Epub ahead of print]. Journal Club del 28/09/2022, disponibile su YouTube. Presentazione di Luca Nai Fovino.

Commenti a cura di Giuseppe Tarantini

MCH & GISE YOUNG INITIATIVE



SCOPO DELLO STUDIO

Studio prospettico, internazionale e multicentrico per la valutazione dell'efficacia e della sicurezza dell'angioplastica percutanea (PCI) del tronco comune (TC) non protetto con stent Resolute Onyx™ (Medtronic, Fridley, MN, USA).



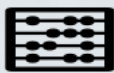POPOLAZIONE E CENTRI COINVOLTI

Nel registro sono stati arruolati 450 pazienti in 26 centri. Lo studio ha incluso pazienti affetti da ischemia silente, angina stabile o sindrome coronarica acuta senza soprasslivellamento del tratto ST con indicazione a PCI del TC non protetto ed intermedia complessità anatomica (SYNTAX score <33). I principali criteri di esclusione erano pregresso bypass aortocoronarico o angioplastica del TC, shock cardiogeno, insufficienza renale (filtrato glomerulare <30 ml/min) e disfunzione ventricolare severa (frazione di eiezione ventricolare sinistra <30%).



INTERVENTO

PCI mediante stent medicato a rilascio di zotarolimus di ultima generazione Resolute Onyx che prevede piattaforme dedicate ai grandi vasi e con elevata capacità di espansione. La selezione della tecnica di PCI era a discrezione dell'operatore.



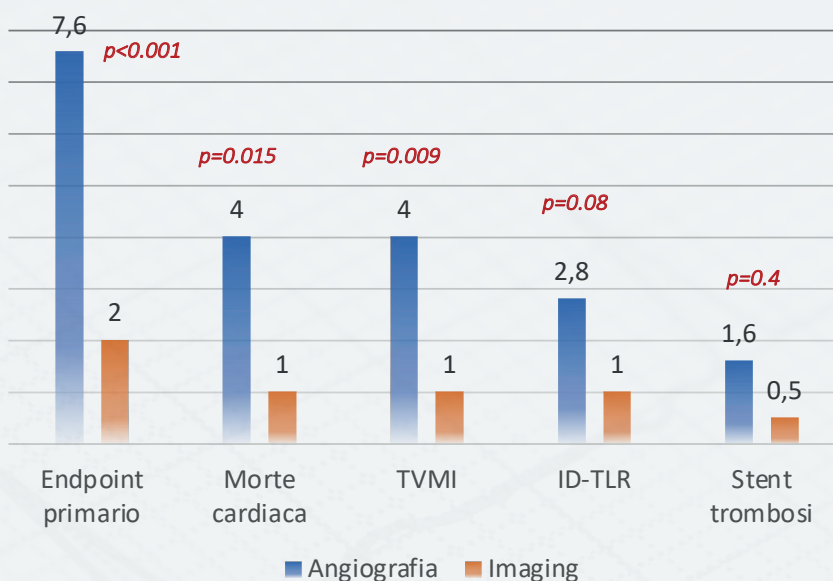
OUTCOME PRINCIPALI

L'endpoint primario dello studio consisteva nella failure del vaso target (target lesion failure [TLF], evento composto che include morte cardiaca, infarto su vaso target e/o nuova rivascolarizzazione su vaso target) ad 1 anno di follow-up.



RISULTATI

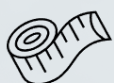Dei 450 pazienti arruolati nello studio, la maggioranza (77%) è stata trattata con impianto di un singolo stent, mentre nei restanti casi (23%) è stata utilizzata una tecnica a due stent. I risultati ad 1 anno di follow-up hanno evidenziato un tasso di TLF pari al 5.1% ed un'incidenza di trombosi dello stent di 1.1%. Una sottoanalisi prespecificata e aggiustata per i possibili fattori confondenti ha evidenziato che i pazienti sottoposti ad angioplastica guidata dall'imaging intracoronarico (ecografia intravascolare [IVUS] o tomografia a coerenza ottica [OCT], utilizzati nel 45% del totale) hanno riportato al follow-up un minor numero di eventi avversi sia composti (2.0% vs 7.6%, hazard ratio 0.28, 95% intervallo di confidenza: 0.13-0.58, p<0.001) che singoli rispetto ai pazienti trattati con PCI guidata dalla sola angiografia.

ANGIOGRAFIA (n=250) VS IMAGING (n=200)**OPINIONE DELL'ESPERTO**

Poiché il bypass aortocoronarico rappresenta una valida alternativa in questi pazienti, è di primaria importanza seguire alcune regole durante PCI del TC:

- L'utilizzo di dispositivi di ultima generazione, il corretto sizing dello stent ed un'adeguata post-dilatazione.
- L'utilizzo dell'imaging intracoronarico; in particolare, l'IVUS è più accurata nell'analizzare la totalità (es. malattia ostiale) del TC rispetto all'OCT a causa di alcuni limiti intrinseci di quest'ultima metodica.

Il ricorso alla valutazione funzionale del flusso (riserva frazionale di flusso [FFR] o *instantaneous wave-free ratio* [iFR]), specialmente mediante pull-back, può aiutare nella programmazione della PCI del TC completando la valutazione delle concomitanti lesioni coronariche.

**IMPLICAZIONI PRATICHE**

Lo studio ROLEX ha dimostrato una buona sicurezza ed efficacia della PCI del TC ad intermedia complessità con stent medicato Resolute Onyx, dotato di piattaforme dedicate ai vasi di grande calibro (3.5-4.0 mm con limite di espansione di 5.0 mm; 4.5-5.0 mm con limite di espansione di 6.0 mm). Poiché l'utilizzo dell'imaging intracoronarico è risultato associato, dopo aggiustamento per i potenziali confondenti, a minor incidenza di infarto miocardico nel territorio del vaso target, di rivascularizzazione della lesione target e di trombosi dello stent, questo studio supporta il ricorso all'IVUS/OCT per guidare la PCI del TC non protetto.

**PROSPETTIVE FUTURE**

Ad oggi, lo studio ROLEX è il registro prospettico più ampio sull'utilizzo di uno stent medicato di ultima generazione, che include piattaforme dedicate ai vasi di grande calibro, per il trattamento percutaneo del TC. Per confermare i risultati di sicurezza ed efficacia del dispositivo nel lungo termine, gli autori hanno già pianificato di estendere il follow-up a 5 anni.